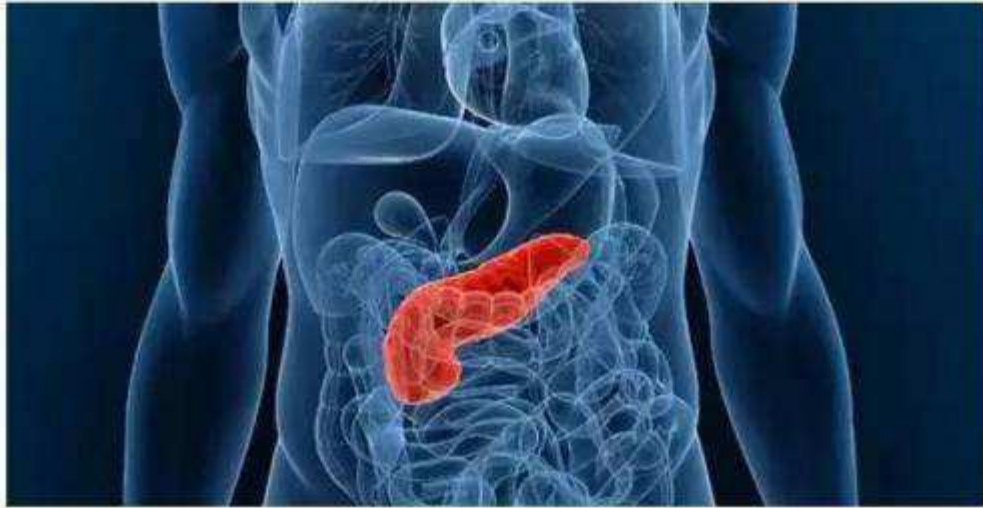

胰腺炎

ACUTE PANCREATITIS



珠江医院消化内科

熊瑶

2019年4月

急性胰腺炎，吃出来的病？

 腾讯·大豫网

大豫城事

鹤壁一小伙连续撸串喝啤酒 患上急性胰腺炎

 新闻中心 社会万象

新闻

请输入关键字



视频 | 真的醉了！30岁小伙喝酒喝进重症室 待17天捡回一命留下后遗症

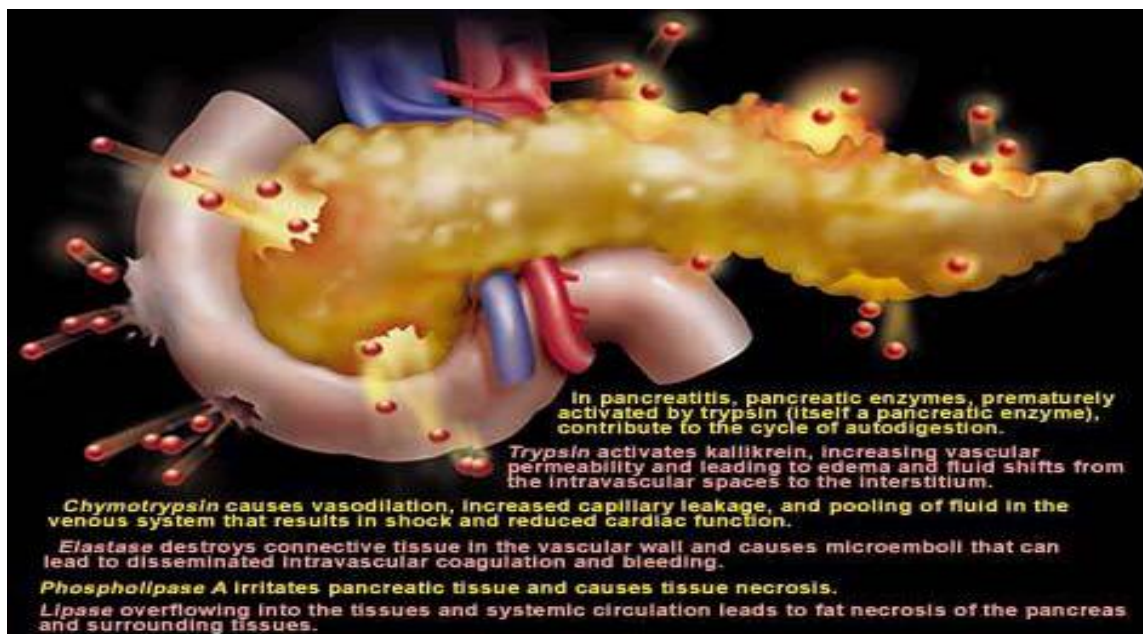
孕妇因过度进补突发胰腺炎 抽出乳白色血液

社会新闻 | 扬子晚报网 2016-08-04 09:15

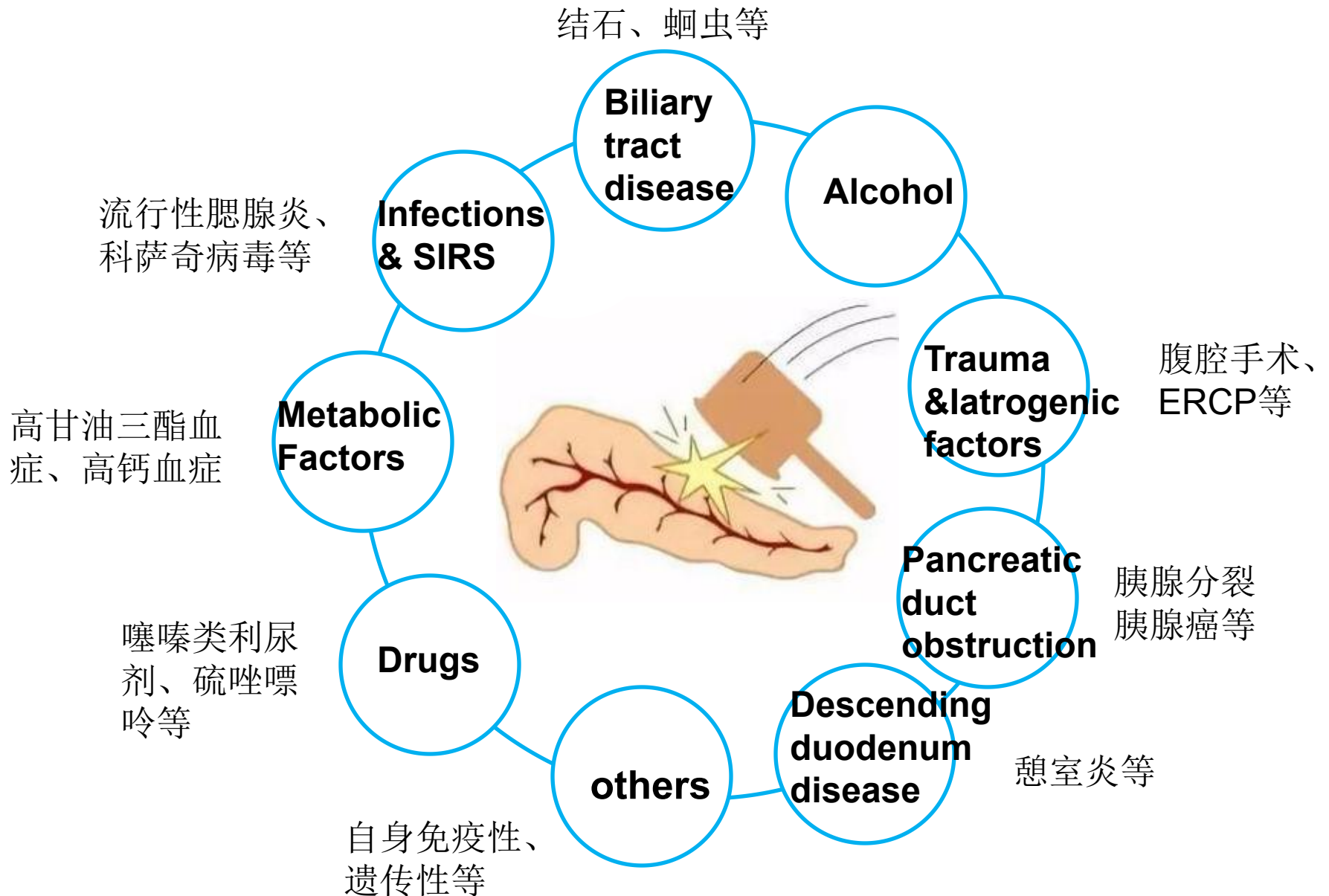
我要分享

Definition

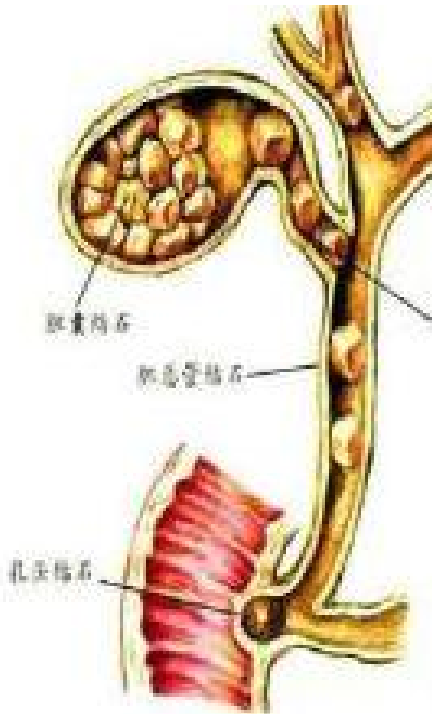
- 多种病因导致胰腺组织自身消化所致的胰腺水肿、出血及坏死等炎性损伤。
- characterized by acute abdominal pain and elevated serum amylase and lipase levels.
- 多数患者病情轻，预后好；少数可伴发多器官功能障碍及胰腺局部并发症，死亡率高。



Causes



most frequent causes



gallstones



alcoholism



hyperlipidemia

- ◆ TG > 11.3 mmol/L
易发生急性胰腺炎

mechanisms

酶原被提前激活→ 活化的胰酶消化胰腺自身

损伤腺泡细胞
激活炎症反应，炎症
介质增加血管通透性
导致渗出

微循环障碍→胰腺
出血、坏死

炎症逐级放大→多器官炎症损伤及功能障碍

发病机制

病因

胰蛋白酶激活

胰酶活化释放

激活补体

脂肪酶

激肽释放酶

磷脂酶 A_2

弹力蛋白酶

巨噬细胞、多核中性粒细胞

脂肪坏死液化

血管舒张和通透性增加
↓
微循环障碍和休克

分解细胞膜磷脂
↓
胰腺坏死与溶血

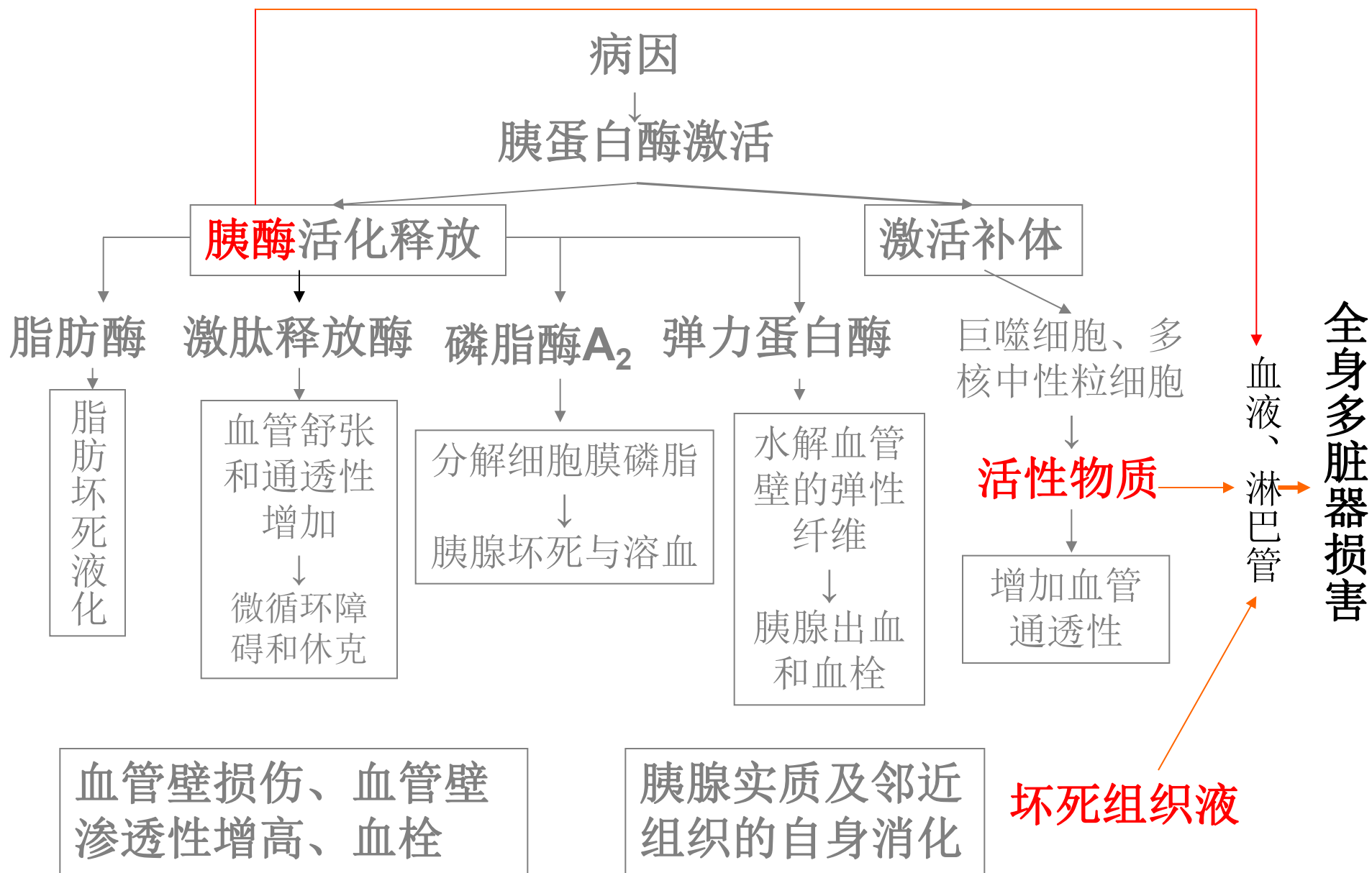
水解血管壁的弹性纤维
↓
胰腺出血和血栓

活性物质
↓
增加血管通透性

血管壁损伤、血管壁渗透性增高、血栓

胰腺实质及邻近组织的自身消化

发病机制



Pathobiology

急性水肿型

多见

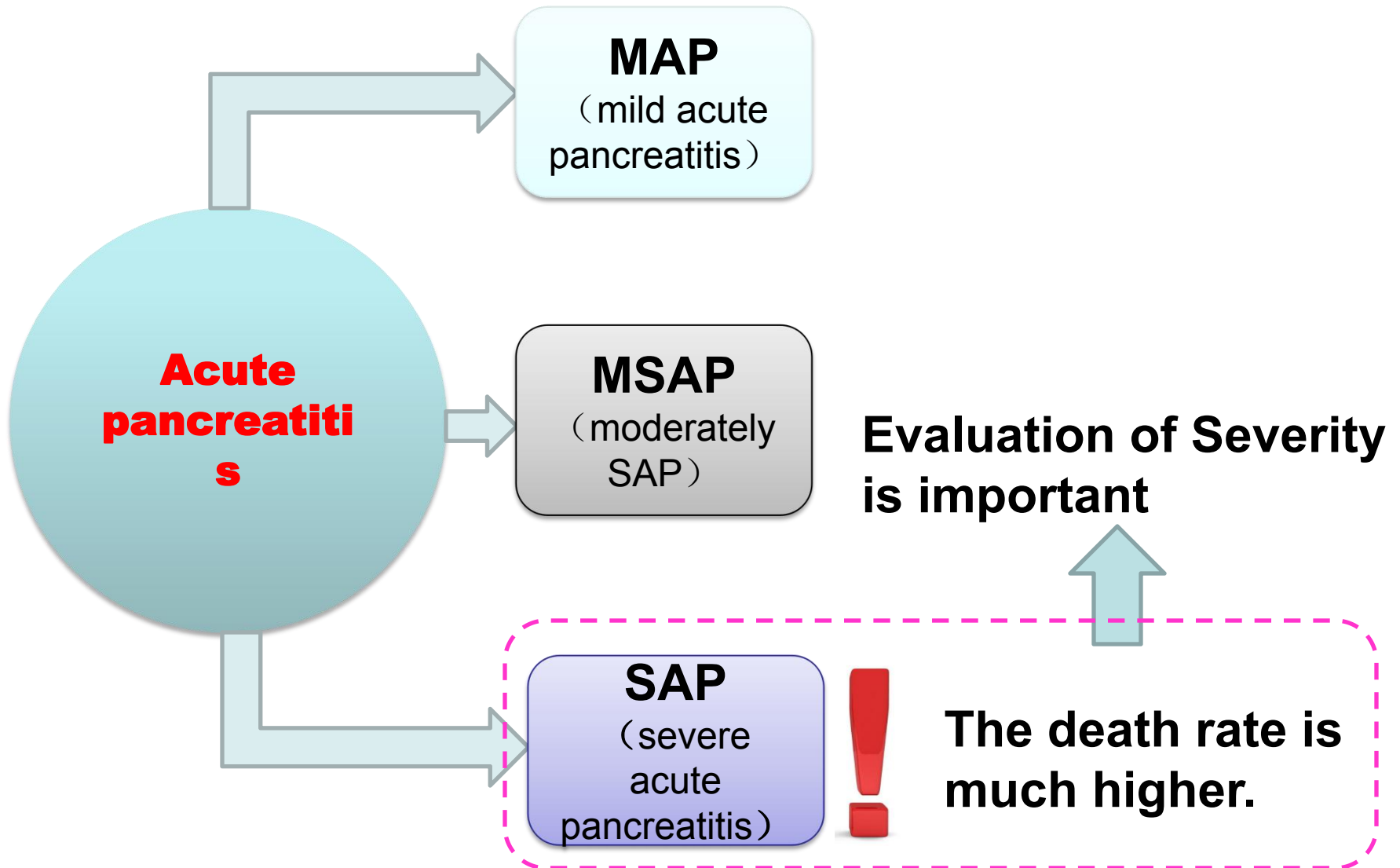
- 胰腺肿大、充血、水肿和炎症细胞浸润，可有轻微的局部坏死

急性出血坏死型

较少

- 胰腺内脂肪组织坏死，出血严重者胰腺呈棕黑色并伴有新鲜出血，坏死灶外周有炎症细胞浸润。

Clinical Manifestations



轻症急性胰腺炎

MAP

(mild acute
pancreatitis)

- **Abdominal pain**: 急性，常较剧烈，多位于中左上腹、甚至全腹，部分患者腹痛向背部放射。
- **Nausea & Vomiting , fever**
- **Epigastric tenderness, Bowel sounds are frequently diminished or absent**



症状

腹痛



- ✓常涉及整个上腹部，上腹正中或左上腹多见
- ✓持续性进行性加重
- ✓向腰背部放射的束带样痛
- ✓弯腰抱膝或前倾坐位可能减轻疼痛
- ✓胰腺分泌物扩散后可引起腹膜炎→下腹/全腹痛

5-10%患者可能无腹痛，突然休克或昏迷，甚至猝死，多在老年、体弱患者发生，还见于腹膜透析、腹部手术、肾移植、军团病、脂膜炎等伴发的胰腺炎。

症状

恶心、呕吐



- ✓可发作频繁
- ✓呕吐物可为胃内容物胆汁
- ✓呕吐后腹痛多无缓解

可能为炎症累及胃后壁引起
也可由肠道胀气、**麻痹性肠梗阻**或腹膜炎引起

症状

发热



- 急性炎症
 - 继发细菌或真菌感染
- 发热与病情有一定关系

重症急性胰腺炎

SAP

(severe acute pancreatitis)

- 腹痛不缓解、腹胀加重。
- 可出现休克、呼吸困难、少尿或无尿、黄疸、上消化道出血、意识障碍、精神失常、体温持续升高或不降、猝死。
- 全腹膨隆且张力较高、广泛压痛或反跳痛、移动性浊音阳性、肠鸣音减少或消失、**Grey-Turner征**、**Cullen征**。

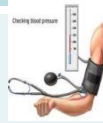全身

重症急性胰腺炎的症状和病理生理改变

Symptoms

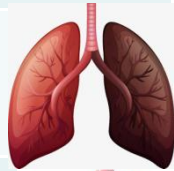pathophysiology

Hypotension, shock



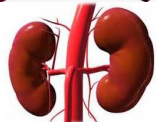大量炎性渗出、严重炎症反应及感染

Breathing difficulty



肺间质水肿、成人呼吸窘迫综合征、胸水、严重肠麻痹及腹膜炎

Oliguria or anuria



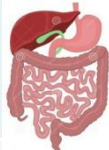休克、肾功能不全

Fever



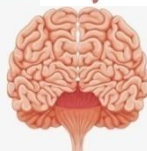严重炎症反应及感染

Upper gastrointestinal bleeding



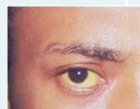应激性溃疡

consciousness and psychiatric disorders



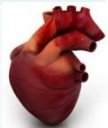胰性脑病

Jaundice



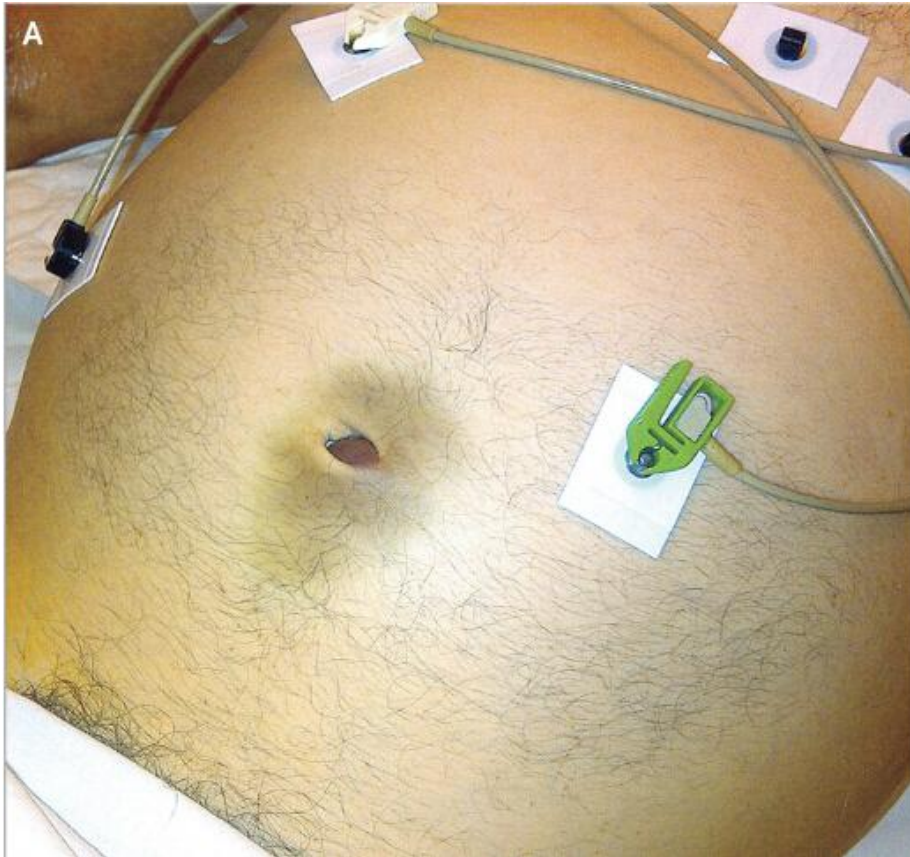胆总管下段梗阻、肝损伤、肿胀的胰腺压迫胆总管

Sudden death

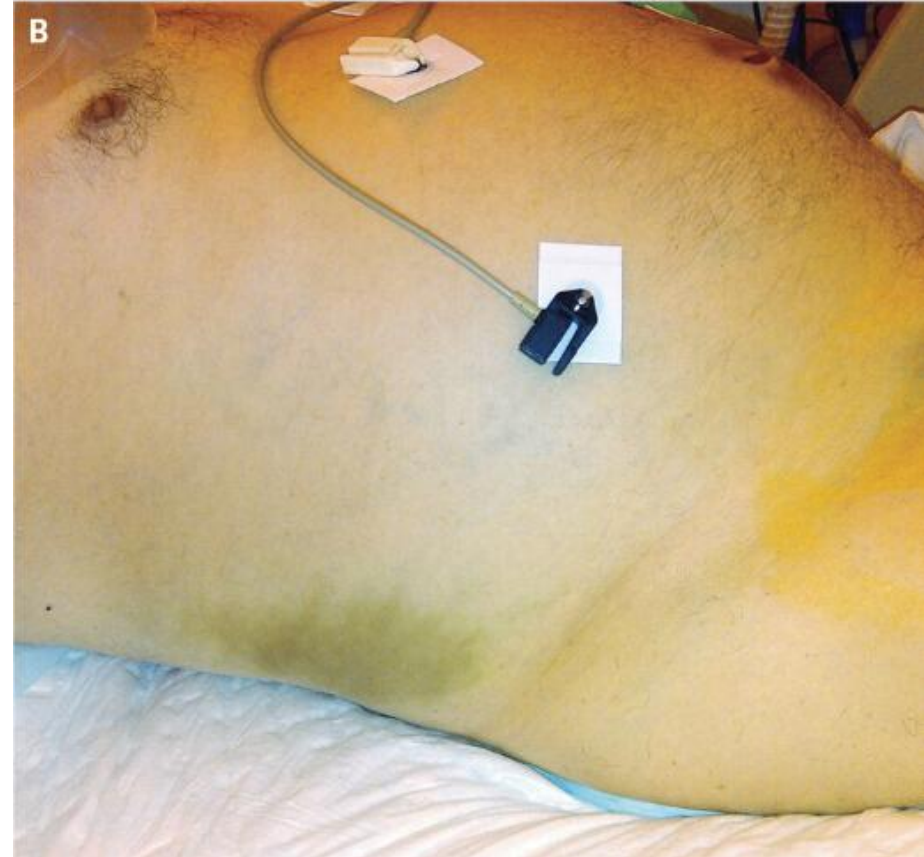

严重心律失常

重症胰腺炎的体征



Cullen sign



Grey-Turner sign

中度重症急性胰腺炎

MSAP
(moderately
SAP)

- 介于MAP和SAP之间；
- 在常规治疗基础上，**器官衰竭多在48小时内恢复**；
- 恢复期可出现假性囊肿、胰痿或胰周脓肿等局部并发症。

Local Complications

①胰瘘

胰管破裂，胰液从胰管漏出>7天

胰内瘘：

胰腺假性囊肿

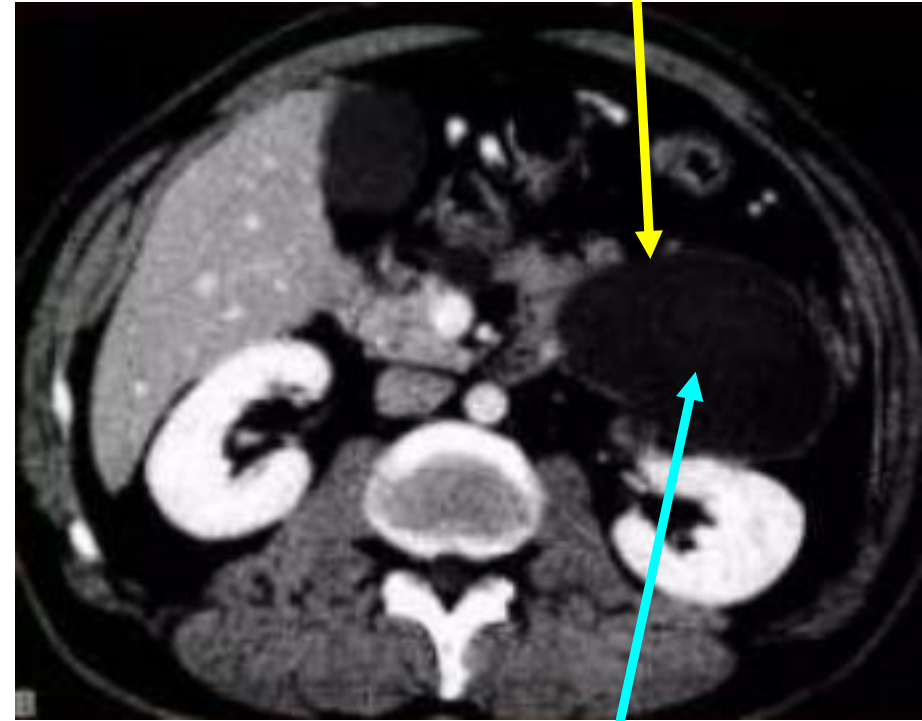
(pseudocyst)

胰性胸腹水

胰管与其它脏器间的瘘

胰外瘘：经腹腔引流管或切口流出体表

囊壁--纤维组织和肉芽组织、缺乏上皮



囊液--含有胰酶，无菌

多在SAP病程**4周**左右出现，初期为液体积聚，无明显囊壁。
囊肿大时，可有明显**腹胀、肠梗阻**等症状，一般假性囊肿**<5cm**时，**6周**内约50%可自行吸收。

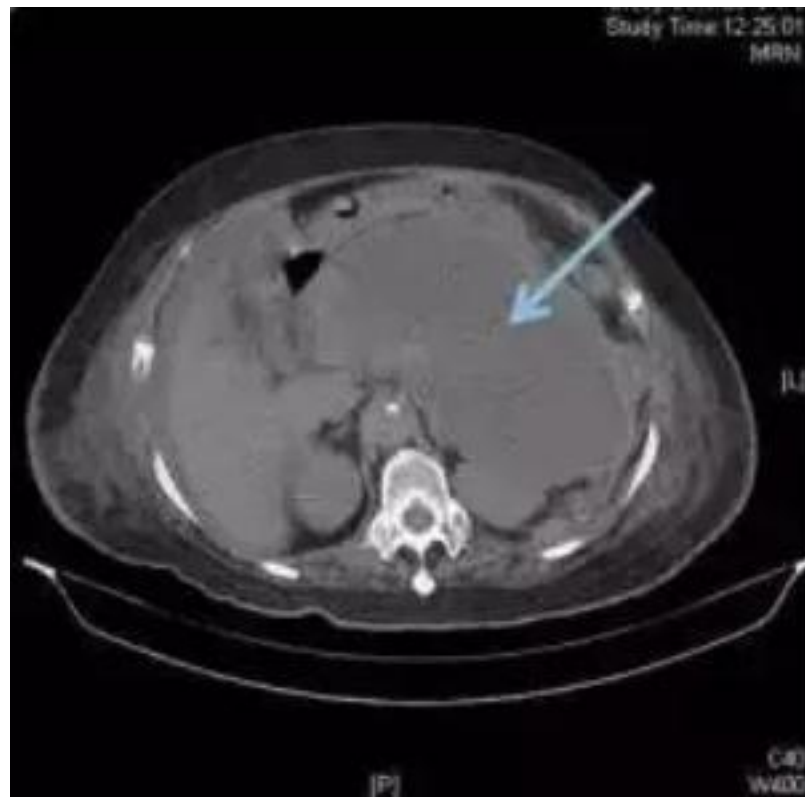
Local Complications

②胰腺脓肿

(**abscess**)



- 胰腺内、胰周积液或胰腺假性囊肿感染
- 脓肿边界不清、低密度影、内可见气泡。
- 发热、白细胞持续升高、腹痛。



③左侧门静脉高压

胰腺假性囊肿压迫和炎症→脾静脉血栓→splenomegaly and gastric varices

新版指南

Local Complications

并发症	临床特点
急性胰周液体积聚(acute peripancreatic fluid collection, APFC)	发生在病程早期,表现为胰腺内、胰周或胰腺远隔间隙液体积聚,信号均匀,缺乏完整包膜,可以单发或多发
急性坏死物积聚(acute necrotic collection, ANC)	发生在病程早期,表现为液体内容物,但是包含混合的液体和坏死组织(胰腺实质或胰周组织坏死),MRI 或超声检查有助于与APFC 鉴别
胰腺假性囊肿 (pancreatic pseudocyst, PPC)	通常发生在起病4 周以后,有完整非上皮性包膜包裹的液体积聚,内含胰腺分泌物、肉芽组织、纤维组织等。
包裹性坏死 (walled-off necrosis, WON)	通常发生在起病4 周以后,由坏死组织及加强的壁构成,是一种成熟的、包含胰腺和(或)胰周坏死组织、具有界限分明炎性包膜的囊实性结构。
感染性胰腺坏死 (infected pancreatic necrosis, IPN)	通常继发于PPC 或WON,内含脓液及坏死组织,CT 上的典型表现为“气泡征”,也包括无“气泡征”的感染

Laboratory Tests

诊断的标志物

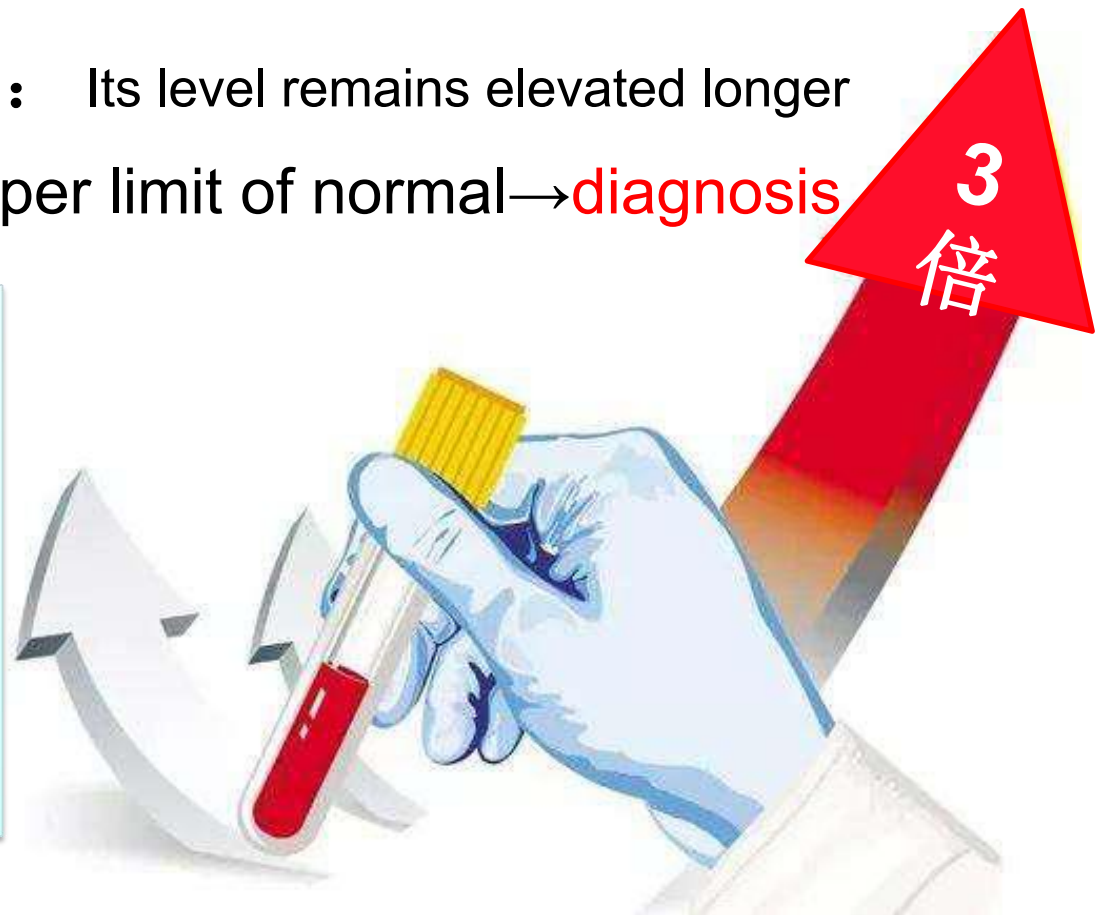➤ **serum amylase** (淀粉酶): rises rapidly over the initial 2 to 12 hours of an attack, declines to its normal values over the next 3 to 5 days.

➤ **serum lipase** (脂肪酶) : Its level remains elevated longer **more than 3 times** the upper limit of normal → **diagnosis**

not specific:

- ✓ increases can occur in conditions such as intestinal obstruction or perforation, biliary stone and renal failure;
- ✓ salivary glands can liberate amylase into the circulation;
- ✓ Macroamylasemia.

no prognostic value



Laboratory Tests

明显异常 --- 反映SAP

leukocytosis ← 炎症或感染

Hyperglycemia ← 胰岛素释放减少、胰高血糖素释放增加

Hypocalcemia ← 脂肪坏死引起的皂化反应

Hyperbilirubinemia and elevations in serum

aminotransferase ← 发炎的胰腺压迫胆总管或严重疾病伴随的胆汁淤积

Hypoalbuminemia ← 炎性渗出

Hypertriglyceridemia --- 病因或附带现象

Imaging

Ultrasound

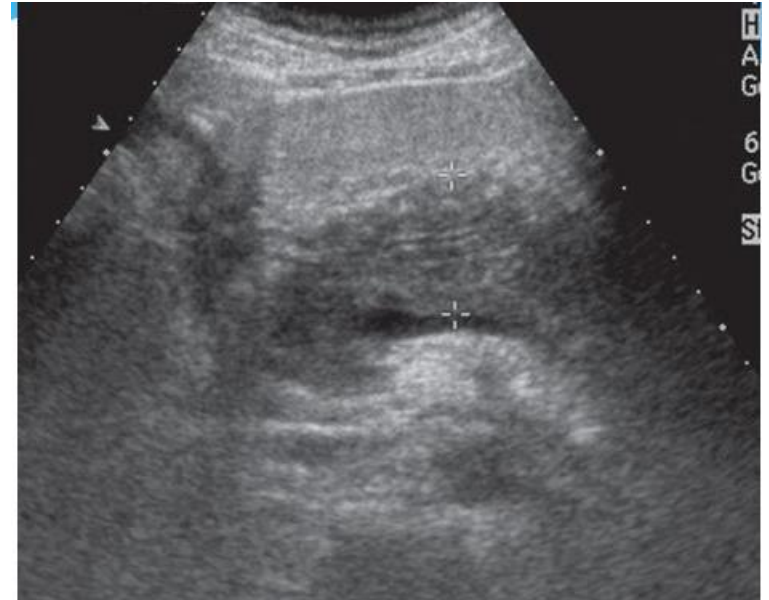
- ✓ 常规**初筛**检查

An inflamed pancreas may appear hypoechoic (visualization of the pancreas is limited by intestinal gas or adipose tissue)

- ✓ 胆源性病因的初筛

detecting cholelithiasis

- ✓ 假性囊肿诊断、随访、穿刺定位

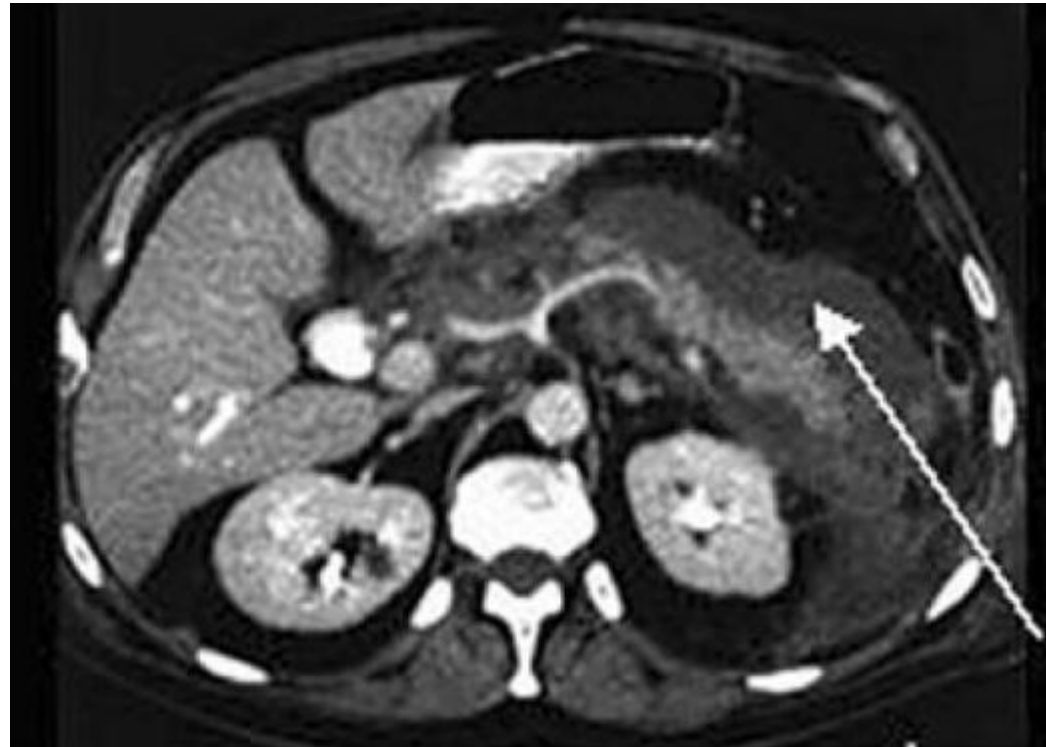


Imaging

Computed Tomography

✓平扫CT → 有无胰腺炎、胰周炎性改变及胸、腹腔积液

✓Dynamic CT (**contrast-enhanced**) → pancreatic **necrosis** → higher risk for pancreatic infection and death



nonenhancing areas of necrosis (arrow),

Imaging

Computed Tomography

积分	胰腺炎症反应	胰腺坏死	胰腺外并发症
0	胰腺形态正常	无坏死	
2	胰腺+胰周炎性改变	坏死<30%	胸、腹腔积液，脾、门静脉血栓，胃流出道梗阻等
4	单发或多个积液区或胰周脂肪坏死	坏死>30%	

Diagnosis

- 一. 确定急性胰腺炎
- 二. 确定MAP、MSAP及SAP
- 三. 寻找病因



Diagnosis

一. 确定急性胰腺炎

具备下列3条中任意2条:

急性、持续中上腹痛

血淀粉酶或脂肪酶大于正常值上限3倍

急性胰腺炎的典型影像学改变

Diagnosis

二. 确定MAP、MSAP及SAP

	MAP	MSAP	SAP
Organ failure	无	<48h	>48h
APACHE	<8	可>8	>8
CT score	<4	可>4	>4
Local complications	无	可有	有

SAP的死亡率36-50%，**ICU**监护需要率81%。



Diagnosis

三. 寻找病因

- 1. 详细询问病史：**酒精摄入史，病前进食情况，药物服用史，家族史，既往史
- 2. 初筛检查：**腹部超声、肝功能、血脂、血钙
- 3. 进一步检查：**增强CT、肿瘤标志物、MRCP、ERCP、自身免疫标志物、胃镜、超声胃镜、病毒等。

Differential Diagnosis

- 胆石症
- 消化性溃疡
- 急性肠梗阻
- 心肌梗死



Treatment



去除病因

控制炎症

尽可能采取内科及内镜治疗
局部并发症可通过内镜或外科手术治疗

Treatment

1. 监护

- 症状
- 体征
- 实验室检测
- 影像学变化



Close monitoring

Treatment

2. 器官支持

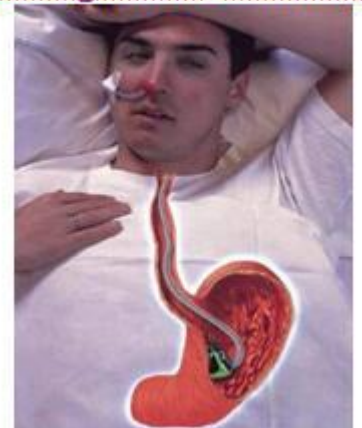- **液体复苏**（入院后12-24h）
胰周大量渗出，早期补液要充分
- 肠功能维护：**胃肠减压**、肠内营养支持
- 呼吸功能支持、血液净化

补液不充分是**SAP**常见的原因之一

Fluid resuscitation



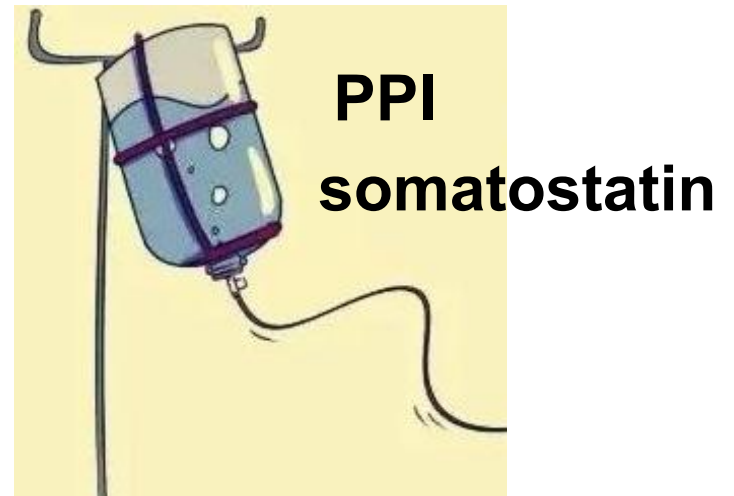
Nasogastric suction



Treatment

3. 减少胰液分泌

- 禁食
- 抑制胃酸
- 生长抑素及其类似物



Treatment

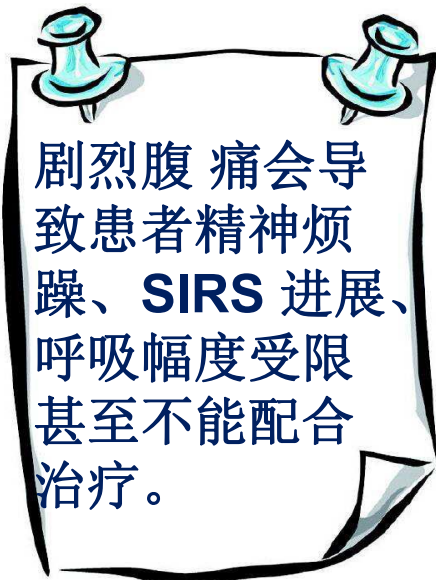
4. 镇痛

✓ 严重疼痛者，可肌注杜冷丁

✗ 不宜使用吗啡、胆碱能受体拮抗剂如阿托品

✗ 吗啡—增加Oddi括约肌压力

✗ 胆碱能受体拮抗剂—加重肠麻痹



Treatment

5. 急诊内镜或外科手术治疗去除病因

胆源性

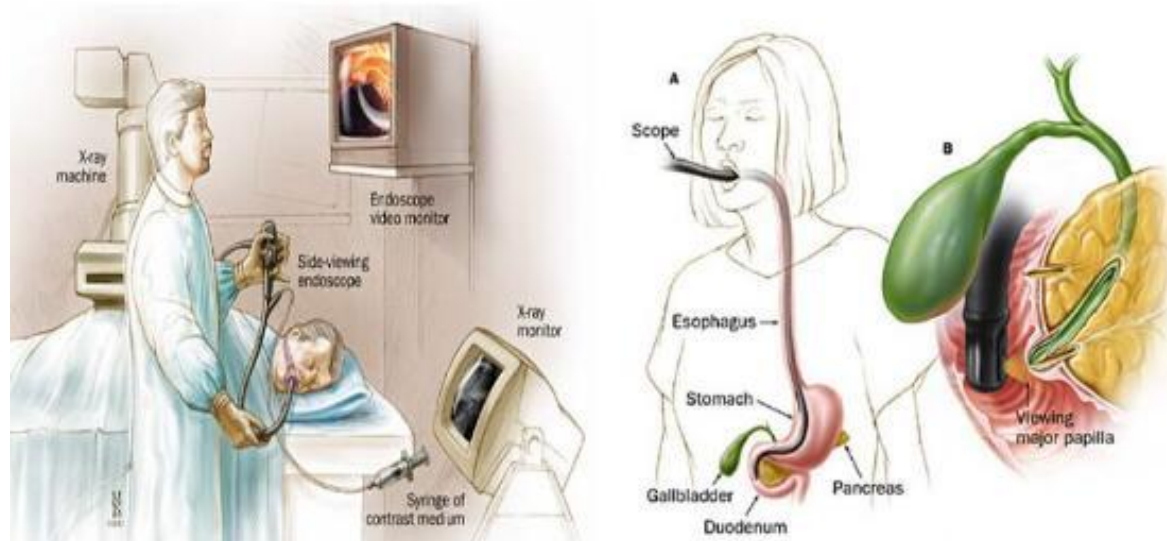
胆总管结石性梗阻
急性化脓性胆管炎
胆源性败血症...

其它病因

Oddi括约肌障碍
胆道蛔虫
肝吸虫...

内镜下Oddi括约肌切开
取石术
放置鼻胆管引流

尽早行治疗性ERCP



少数患者或不具备内镜治疗条件的医院 → 外科手术


Treatment

6. 预防和抗感染

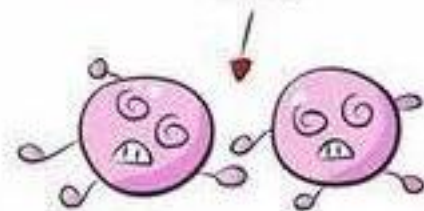
- 极易感染，是病程向重症发展的重要原因
- 感染源多来自肠道
 - 预防感染：导泻,尽早恢复肠内营养
 - 感染后:Antibiotic therapy,7 ~ 10天

- ✓ cover **gram-negative** enteric and **anaerobic** organisms
- ✓ high penetration into pancreatic tissue

三代头孢、氟喹诺酮、甲硝唑、美罗培南等



革兰阴性菌
厌氧菌



Treatment

7. 营养支持

Parenteral nutrition

Enteral nutrition



- safe
- fewer infectious complications
- lower cost

●MAP短期禁食期间
●SAP肠蠕动尚未恢复前

●病情缓解时，尽早过渡到肠内营养

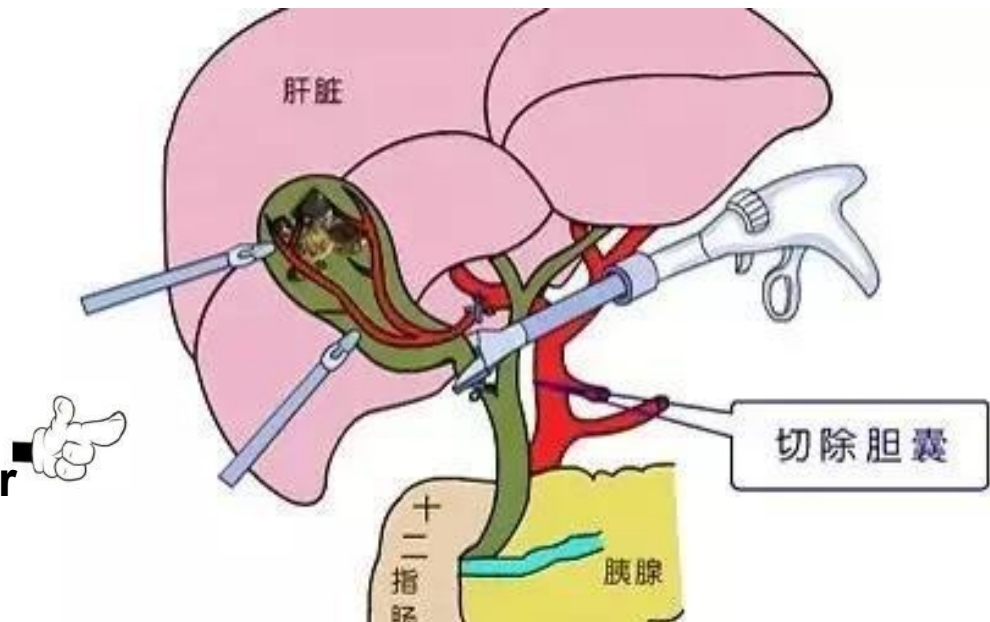
Treatment

8.择期内镜、腹腔镜或手术去除病因

- Gallstones
- Pancreas divisum
- Pancreatic cancer

...

In gallstone pancreatitis, cholecystectomy will prevent further attacks.



Treatment

9. 胰腺局部并发症的治疗

➤ 胰腺和周围坏死组织继发感染

多在2周后

充分抗生素治疗→脓肿不吸收可行腹腔引流
或灌洗→坏死组织清除和引流手术

➤ 腹腔间隔室综合征

对因、抗炎、器官支持

开腹减压

➤ 胰腺假性囊肿

>6cm在观察6-8周后若无缩小和吸收趋势
→引流

体温 > 38.5°C

白细胞 > 1.6 × 10⁹/L

腹膜炎体征明显、腰部压痛

穿刺抽取物查细菌或培养阳性

腹部严重膨隆

腹壁高度紧张

心、肺、肾功能不全

Prognosis



- ◆ **轻症**：1周左右恢复，不留后遗症
- ◆ **重症**：
 - 死亡率15%；
 - 幸存者易发生假性囊肿、脓肿和脾静脉栓塞等并发症，遗留不同程度的胰腺功能不全。
- ◆ **未去除病因的部分患者**：可反复复发，反复炎症及纤维化→慢性胰腺炎

Thank you!